



Nº OS: **8923888805216256**

Paciente: **SUMMER ESBC WINDS OF WINTERFELL - RG/SPX/20/03834**

Data: **26/01/2022**

Espécie: **Canina**

Raça: **BORDER COLLIE**

Sexo: **F**

Idade: **1 ano(s), 5 mes(es), 18 dia(s)** Responsável: **ANDRE PARAIZO**

Med. Vet. Solicitante: **CLAUDIR FREITAS**

Clínica: **Mundo Animal**

EXAME RADIOGRÁFICO DE TELERRADIOLOGIA

Região radiografada: Pelve

Incidência: Ventrodorsal

Laudo:

Articulação coxofemoral direita próxima do normal. Cabeça femoral mantendo contorno arredondado e inserida em fossa acetabular. Fossa acetabular apresentando discreta irregularidade em bordo cranio lateral. Colo femoral apresentando linha radiopaca de proliferação óssea. Ângulo acetabular, segundo Norberg, maior do que 105° (Grau B / H.D. +/-).

Articulação coxofemoral esquerda congruente e normal. Cabeça femoral mantendo contorno arredondado e inserida em fossa acetabular. Fossa acetabular profunda e regular. Colo femoral delgado e regular. Ângulo acetabular, segundo Norberg, maior do que 105° (Grau A / H.D. -).

Obs.1: Para avaliação definitiva quanto ao grau de displasia coxofemoral, sugere-se controle radiográfico com 24 meses completos.

Obs.2: Imagens recebidas para avaliação à distância. As projeções realizadas, bem como a qualidade técnica das imagens durante a realização do exame, são de responsabilidade do Médico Veterinário e/ou do estabelecimento solicitante.

Assinado eletronicamente por: CRMV ES-1892 Sheryl Silva Pires





Nº OS: 892388805216256

Paciente: SUMMER ESBC WINDS OF WINTERFELL - RG/SPX/20/03834

Data: 26/01/2022

Espécie: Canina

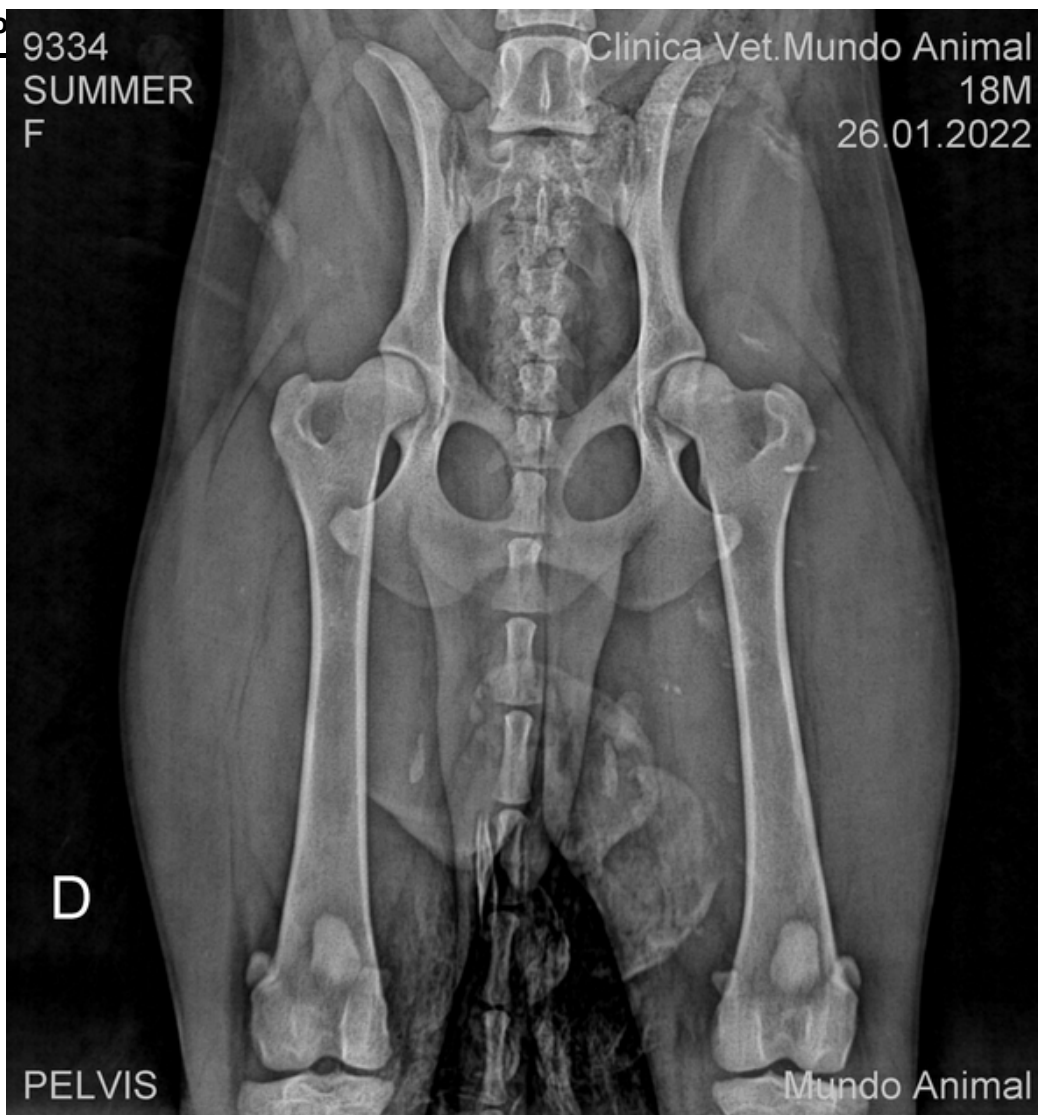
Raça: BORDER COLLIE

Sexo: F

Idade: 1 ano(s), 5 mes(es), 18 dia(s) Responsável: ANDRE PARAIZO

Med. Vet. Solicitante: CLAUDIR FREITAS

Clínica: Mundo



Assinado eletronicamente por: CRMV ES-1892 Sheryl Silva Pires

